Sağlıklı genç erişkinde *Streptococcus constellatus*'un neden olduğu nadir ampiyem vakası: Bir olgu sunumu

A rare case of empyema caused by *Streptococcus constellatus* in a healthy young adult: A case report

Abbas TANER[1,2] (ID), Dilruba GARASHOVA[3] (ID), Nazmin ALLAHVERDİYEVA[3] (ID), Sona ALİZADA[3] (ID), Turkana MAMMADLİ[3] (ID), Tahira MAMMADOVA[3] (ID), Nadir ALİRZAYEV[1] (ID), Turkana FATULLAYEVA[4] (ID), Ülker ÇUHACI[2] (ID)

ÖZET

Streptococcus constellatus (*S. constellatus*), Gram-pozitif, spor oluşturmayan, hareketsiz ve katalaz-negatif koklardır. CO_2 varlığında büyümeleri artarken, aerobik koşullarda büyüme azalır ve bazı suşlar optimal büyüme için anaerobik koşullara ihtiyaç duyar. *Streptococcus anginosus* grubunun (SAG) bir üyesi olan *S. constellatus*, doğal olarak oral kavite, gastrointestinal sistem ve ürogenital sistem florasında bulunur. Genellikle kommensal bir organizma olarak kabul edilmesine rağmen, bağışıklık sistemi zayıf bireylerde fırsatçı bir patojen haline gelebilir ve ciddi invaziv enfeksiyonlara neden olabilir. Bu enfeksiyonlar arasında ampiyem oldukça nadir görülmekte olup, literatürde sınırlı sayıda vaka rapor edilmiştir. Bu çalışma, Nahçivan bölgesinden bildirilen ilk olgu olma özelliği taşımaktadır.Bu çalışmada, sağlıklı bir bireyde *S. constellatus*'un neden olduğu nadir bir ampiyem vakası sunulmaktadır. Hasta, ateş, göğüs ağrısı ve

ABSTRACT

Streptococcus constellatus (*S. constellatus*) is a Gram-positive, non-spore-forming, immobile, and catalase-negative coccus. Its growth is enhanced in the presence of CO_2, while growth is reduced under aerobic conditions, with some strains requiring anaerobic conditions for optimal growth. A member of the *Streptococcus anginosus* group (SAG), *S. constellatus* is naturally found in the flora of the oral cavity, gastrointestinal system, and urogenital system. Although typically considered a commensal organism, it can become an opportunistic pathogen in immunocompromised individuals, leading to severe invasive infections. Among these infections, empyema is rare, with only a limited number of case reports in the literature. This study presents the first reported case from the Nakhchivan region. This study presents a rare case of empyema caused by *S. constellatus* in a healthy individual. The patient presented with

[1]Nahçivan Exon Laboratuvarı, Nahçivan, Azerbaycan
[2]Ankara Yüksek İhtisas Üniversitesi Tıp Fakültesi, Tıbbi Mikrobiyoloji AD., Ankara, Türkiye
[3]Nahçivan Bulaşıcı Hastalıklar Merkezi Enfeksiyon Hastalıkları, Nahçivan, Azerbaycan
[4]Nahçivan Sağlamlık Merkezi Radyoloji,Nahçivan, Azerbaycan

İletişim / Corresponding Author : Abbas TANER
Cevizlidere mah. 1244 sok nilüfer Ap. No: 5/17 Çankaya / Ankara - Türkiye
E-posta / E-mail : abbastaner60@gmail.com

Geliş Tarihi / Received : 09.01.2025
Kabul Tarihi / Accepted : 11.07.2025

DOI ID : 10.5505/TurkHijyen.2025.80090

Taner A, Garashova D, Allahverdiyeva N, Alizada S, Mammadli T, Mammadova T, Alirzayev N, Fatullayeva T, Çuhacı Ü. Sağlıklı genç erişkinde *Streptococcus constellatus*'un neden olduğu nadir ampiyem vakası: Bir olgu sunumu. Turk Hij Den Biyol Derg, 2024; 82(4): 659 - 666

nefes darlığı gibi klasik bakteriyel ampiyem belirtileri ile başvurmuştur. Detaylı tanı sürecinde mikrobiyolojik incelemeler yapılmış ve enfeksiyonun sebebinin *S. constellatus* olduğu doğrulanmıştır. "Mikrobiyolojik kültür analizlerinde izole edilen bakterinin beta-hemolitik özellik gösterdiği saptanmış; gerçekleştirilen antibiyotik duyarlılık testleri sonucunda ise hedefe yönelik ve etkili bir tedavi protokolü oluşturulmuştur. Uygun antibiyotik seçimi sayesinde enfeksiyon kısa sürede kontrol altına alınmış ve hastada klinik iyileşme hızla sağlanmıştır." Bu vaka, *S. constellatus*'un nadir bir ampiyem etkeni olarak değerlendirilmesi gerektiğini vurgulamakta ve bu tür durumlarda erken tanının önemine dikkat çekmektedir. Erken tanı, yalnızca enfeksiyonun kontrol altına alınmasında değil, aynı zamanda tedaviye yanıtın optimize edilmesinde de kritik bir rol oynamaktadır. Sonuç olarak, bu vaka raporu, literatüre nadir bir enfeksiyon sunarak *S. constellatus*'un ampiyem etkeni olarak tanınmasının önemini vurgulamaktadır. Ayrıca, bu enfeksiyonların tanı ve tedavisinde karşılaşılan zorlukları ele almakta ve klinik pratiğe önemli katkılar sağlamaktadır. Bu vaka, ampiyem gibi ciddi enfeksiyonların yönetiminde atipik patojenlerin dikkate alınması gerektiğini bir kez daha vurgulamaktadır.

Anahtar Kelimeler: *Streptococcus constellatus*, ampiyem, tanı, plevral efüzyon, antibiyotik seçimi

classical symptoms of bacterial empyema, including fever, chest pain, and shortness of breath. During the diagnostic process, microbiological investigations confirmed that the cause of the infection was *S. constellatus*. "Microbiological culture analysis revealed that the isolated bacterium exhibited beta-hemolytic properties; following antibiotic susceptibility testing, an effective targeted treatment protocol was established. With appropriate antibiotic selection, the infection was quickly controlled, and the patient experienced rapid clinical improvement." This case emphasizes the need to consider *S. constellatus* as a rare cause of empyema and highlights the importance of early diagnosis in such cases. Early diagnosis plays a critical role not only in controlling the infection but also in optimizing the response to treatment. In conclusion, this case report underscores the importance of recognizing *S. constellatus* as an agent of empyema, contributing a rare infection to the literature. Furthermore, it addresses the challenges encountered in the diagnosis and treatment of such infections and provides significant contributions to clinical practice. This case reiterates the necessity of considering atypical pathogens in the management of serious infections like empyema.

Key Words: *Streptococcus constellatus*, empyema, diagnosis, pleural effusion, antibiotic selection

GİRİŞ

S. constellatus, Gram-pozitif, spor oluşturmayan, hareketsiz ve katalaz-negatif koklardır. Bu bakteri, *S. anginosus* ve *S. intermedius* ile birlikte *S. anginosus* grubunu (SAG) oluşturur. Daha önce *S. milleri* grubu olarak adlandırılan SAG, orofarinks, üst solunum yolu, gastrointestinal sistem ve ürogenital sistem mukozasında yerleşik olarak bulunan kommensal bakterilerden oluşmaktadır (1,2). SAG bakterilerinin enfeksiyon etkeni olarak değerlendirilmesi çoğu zaman güçtür. Bununla birlikte, immünsüprese bireylerde veya invaziv işlemler geçiren hastalarda ciddi enfeksiyonlara neden olabilirler.

Ampiyem, plevral boşlukta gelişen bakteriyel enfeksiyon sonucu apse oluşumu ile karakterize ciddi bir klinik tablodur. Yüksek morbidite ve mortalite oranlarına sahip olan bu durumun, özellikle COVID-19 pandemi sürecinde olmak üzere, dünya genelinde insidansında artış gözlenmiştir (2,3) Ampiyem tedavisi sıklıkla torakotomi ile plevral dekortikasyon, göğüs tüpü ile drenaj ve uygun antibiyotik tedavisi gibi invaziv

yaklaşımlar gerektirir. Erken tanı, başarılı tedavi süreci açısından kritik öneme sahiptir. SAG kaynaklı ampiyem vakaları, genellikle alkol bağımlılığı öyküsü bulunan, bağışıklık sistemi baskılanmış veya ciddi komorbiditeleri olan hastalarda ortaya çıkmaktadır. SAG üyeleri arasında *S. anginosus* en sık izole edilen tür olup, *S. intermedius* ise *S. constellatus*'a kıyasla daha invaziv bir klinik seyir göstermektedir (1-4). Bu çalışma, sağlıklı bir bireyde *S. constellatus* kaynaklı ampiyem gelişimini ele almakta ve tanı sürecindeki zorluklar ile enfeksiyonun klinik seyrini detaylı bir şekilde tartışmaktadır.

OLGU SUNUMU

On sekiz yaşında, erkek hasta, üç gündür süregelen ateş, nefes darlığı, kuru öksürük ve plevritik göğüs ağrısı şikâyetleri ile acil servise başvurmuştur. Hastanın özgeçmişinde sağlıklı bir çocukluk dönemi geçirdiği, üflemeli bir müzik aleti çaldığı ve son bir aydır ek iş olarak soğuk bir depoda çalıştığı bilgisi alınmıştır. Hastanın kronik hastalığı veya önceki hastaneye yatış öyküsü bulunmamaktadır. Son bir aydır kuru öksürük ve gece terlemeleri yaşadığı bildirilmiştir. Bu bulgular, sistemik bir inflamatuvar yanıta işaret etmektedir.

Fizik Muayene Bulguları: Hastanın vital bulguları değerlendirildiğinde, bilincinin açık olduğu, vücut sıcaklığının 38,5°C, kalp atım hızının 117/dakika, solunum sayısının 30/dakika ve periferik oksijen satürasyonunun %80 olduğu tespit edilmiştir. Fizik muayenede, genel durumunun orta derecede olduğu ve fiziki gelişiminin yaşına uygun olduğu gözlemlenmiştir. Cilt ve skleraların soluk olduğu dikkat çekmiştir. Akciğer oskültasyonunda sağ akciğerin tamamında solunum sesleri alınamamış, bu durum plevral bir etiyolojiyi düşündürmüştür. Kardiyak oskültasyonda normal kalp sesleri duyulmuş, herhangi bir üfürüm veya ek ses izlenmemiştir. Abdominal muayenede hassasiyet saptanmazken, kostovertebral açı hassasiyeti ve pretibial ödem gözlemlenmiştir. Hastanın ateşi, taşikardisi, takipnesi ve hipoksemisi sistemik bir inflamatuvar yanıta işaret etmektedir.

Radiyoloji Bulguları: Hastanın başvuru anında çekilen posteroanterior akciğer grafisinde, sağ hemitoraksta diffüz opasite artışı izlenmektedir. Bu opasite, sağ hemitoraksı neredeyse tamamen dolduran yaygın plevral effüzyona işaret etmektedir. Effüzyona bağlı olarak mediastinal yapılarda, özellikle trakeada sola doğru belirgin bir şift görülmektedir. Bulgular, parankimal volüm kaybından ziyade, plevral boşluktaki yüksek hacimli sıvının baskılayıcı etkisini düşündürmektedir (Şekil 1).

Şekil 1. Başvuru anında çekilen akciğer grafisinde, sağ hemitoraksı neredeyse tamamen dolduran yaygın plevral effüzyon izlenmiş; buna bağlı olarak trakeada ve mediastinal yapılarda sola belirgin şift gözlenmiştir

Toraks bilgisayarlı tomografisinde, sağ hemitoraksta 16 cm kalınlıkta ölçülen lokalize (loküle) plevral effüzyon izlenmektedir. Effüzyona komşu akciğer segmentlerinde kompresif atelektazi alanları mevcuttur. Ayrıca sağ kostal plevrada yaygın kalınlık artışı gözlenmiş olup, bu kalınlık en fazla 13 mm olarak ölçülmüştür. Mediastinal yapılarda sola doğru şift izlenmiş ve sağ akciğer hacminde belirgin azalma dikkat çekmiştir. Bu radyolojik bulgular enfeksiyöz/inflamatuvar süreci desteklemektedir (Şekil 2).

Şekil 2. Toraks BT'de sağ hemitoraksta 16 cm'lik loküle plevral effüzyon, kompresif atelektazi, 13 mm'ye ulaşan plevral kalınlık ve mediastinal yapılarda sola şift izlenmiştir.

Laboratuvar Bulguları: Lökosit sayısı 22.300/mm^3, nötrofil oranı %89, hemoglobin düzeyi 12,4 g/dL, hematokrit değeri %39,8 olarak ölçülmüştür. C-reaktif protein (CRP) seviyesi 309 mg/L, kreatinin düzeyi 0,8 mg/dL ve prokalsitonin düzeyi 0,8 ng/mL olarak belirlenmiştir. Anti-HIV, Anti-HCV ve HBsAg testleri negatif sonuçlanmıştır. Bu parametreler, ciddi bakteriyel enfeksiyon lehine yorumlanmıştır.

Torasentez Bulguları: Torasentez ile elde edilen plevral sıvı; LDH: 4824 IU/L, glukoz: 0,4 mg/dL, albümin: 3,18 g/dL değerleriyle eksüda özelliği taşıyordu. Glukozun ileri derecede düşük olması ve yüksek LDH düzeyi, komplike parapnömonik efüzyon veya ampiyemi düşündürmekteydi. Tanısal inceleme amacıyla örnekler mikrobiyoloji laboratuvarına gönderildi.

Tanısal amaçla plevral sıvıdan *Mycobacterium tuberculosis* kültürü, tüberküloz PCR testi, aerobik ve anaerobik kültür incelemesi için örnekler alınarak Mikrobiyoloji Laboratuvarı'na gönderilmiştir.

Mikrobiyolojik Bulgular: Hastadan alınan plevral sıvının 5'er mL'si aerobik ve anaerobik kan kültür şişelerine inoküle edilmiştir. Ayrıca periferik venöz kandan alınan birer adet aerobik ve anaerobik kültür şişesi ile birlikte tüm örnekler Biomerieux Bact Alert 3D cihazında inkübasyona alınmıştır.

Plevral sıvı ayrıca %5 koyun kanlı agar ve EMB agara ekilmiş; %10 CO_2 içeren inkübatörde, 37°C'de inkübe edilmiştir. Gram boyamada plevral sıvıda Gram-pozitif koklar gözlenmiştir. İnkübasyonun 48. saatinde tüm kültür şişelerinde pozitif sinyal saptanmış; mikroskobik incelemelerde Gram-pozitif kok morfolojisi doğrulanmıştır.

Kanlı agarda beta-hemolitik zonlar ve bu alanlarda koloni gelişimi izlenmiştir. Hemokültür pasajlarında kontaminasyon saptanmamıştır.

Saf koloniler, VITEK 2 Compact sisteminde tanımlanmış; VITEK® 2 GP (REF 21342) ve VITEK® 2 AST-ST03 (REF 421040) kartları kullanılmıştır. Sistem, izolatı %50 olasılıkla *S. constellatus*, %50 olasılıkla *S. intermedius* olarak tanımlamıştır (Şekil 3). Literatürde, belirgin beta-hemolizin *S. constellatus* için ayırt edici olduğu belirtilmektedir (7).

Antibiyotik duyarlılık testinde, makrolidlere, glikopeptitlere, penisilinlere ve diğer ß-laktam grubu antibiyotiklere karşı duyarlı olduğu saptanmıştır.

Aside dirençli boyama ve tüberküloz PCR testi negatif sonuç vermiştir.

Şekil 3. Kanlı agarda *S. constellatus* kolonileri

Tedavi Süreci

Ampirik olarak başlanan ampisilin-sulbaktam tedavisine, mikrobiyolojik kültür sonuçlarının ardından da devam edilmiştir. Hastada tedavinin ilk 72 saati içerisinde ateşin düşmesi ve solunum semptomlarında gerileme ile belirgin klinik düzelme gözlenmiştir. On günlük intravenöz tedavi sürecinin ardından yapılan kontrol toraks bilgisayarlı tomografisinde (BT) akciğer parankiminin açık olduğu, ancak sağ alt lobda parsiyel atelektazi izlendiği raporlanmıştır (Şekil 4, 5).

Şekil 4. Hasta kabulünden 10 gün sonra yapılan X-Ray karşılaştırma da sağ tarafta plevral efüzyonda belirgin azalma izlenmekle beraber kardiyofrenik ve kostofrenik sinüsler hala kapalı olarak izlenmektedir

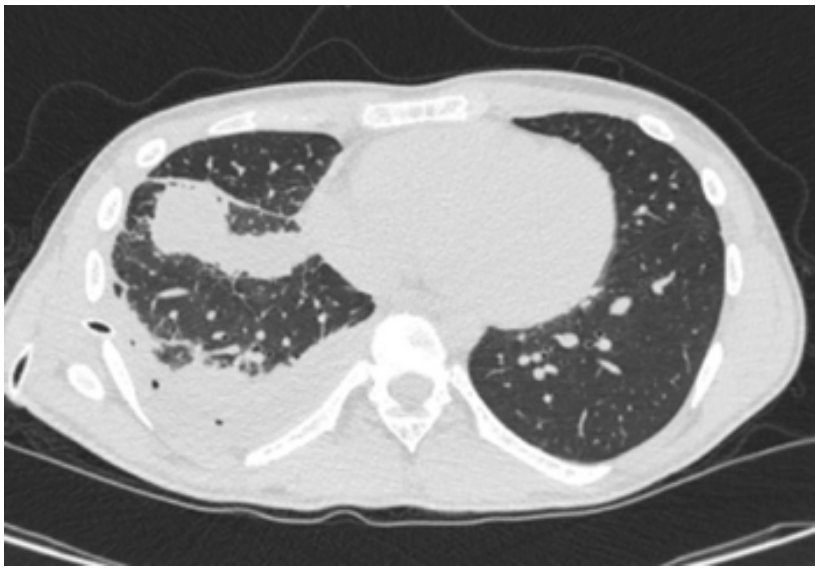

Şekil 5. Onuncu gün toraks BT karşılaştırmasında, sağ hemitoraksta en kalın yerinde 4 cm ölçülen rezidüel plevral effüzyon izlenmiş; önceki BT bulgularına göre effüzyon miktarında belirgin azalma kaydedilmiştir.

İzlemde oral antibiyotik tedavisine geçilerek amoksisilin-klavulanik asit başlanmış, toraks kateteri göğüs cerrahisi birimi kontrolünde çıkarılmıştır. Oda havasında rahat solunum yapan, klinik ve laboratuvar parametrelerinde belirgin iyileşme izlenen hasta, solunum egzersizlerinin ve antibiyotik tedavisinin devamı önerilerek, 10 gün sonra poliklinik kontrolü planlanacak şekilde taburcu edilmiştir.

TARTIŞMA

SAG (*Streptococcus anginosus* grubu), ilk kez 1956 yılında Guthof tarafından dental apselerden ve diğer oral inflamatuar lezyonlardan izole edilerek tanımlanmıştır (5). *S. constellatus*, SAG içerisinde yer alan, Gram-pozitif, fakültatif anaerob ve katalaz negatif bir kok bakteridir. Pek çok vücut sistemine ait doku ve organlarda kommensal olarak bulunan bu bakteri, genellikle patojen kabul edilmez ve özellikle altta yatan hastalığı bulunmayan bireylerde göz ardı edilebilir. Ancak, *S. constellatus* pyojenik enfeksiyonlara yol açma eğilimindedir ve farklı anatomik bölgelerde değişken klinik tablolarla kendini gösterebilir (6). Bu tür enfeksiyonların tedavisinde genellikle uzun süreli antibiyotik tedavisi ve/veya cerrahi müdahaleler gerekebilir. Ampiyem, plevral boşlukta irin birikimiyle karakterize edilen bir klinik tablodur. En sık görülen semptomlar arasında dispne, ateş, göğüs ağrısı ve öksürük yer almakta olup, hemoptizi nadiren eşlik eder. Laboratuvar bulguları genellikle nötrofil sayısında artış ve eksüda formunda plevral efüzyon varlığını göstermektedir. *S. anginosus* grubu'nun (SAG) virülansı, kapsüler yapılarından kaynaklanmakta olup, bu yapılar empiyemli hastalarda patojeniteye katkıda bulunmaktadır (7).

SAG kaynaklı ampiyem, oral sekresyonların aspirasyonu, travma veya cerrahi yoluyla doğrudan bulaş, komşu dokulardan yayılım ya da vücudun diğer bölgelerinden hematojen yol ile taşınma yoluyla akciğerlere ulaşabilmektedir (8). Pnömoni, torasik cerrahi, malignite, diyabet, nörolojik hastalıklar, alkol kullanımı ve mukozal hasar (sinüzit ve periodontal hastalıklar) ampiyem gelişimi için bilinen risk faktörleri arasındadır (9,10). Geleneksel olarak en baskın nedenin bakteriyel pnömoni olduğu düşünülmekle birlikte, ampiyemin bakteriyel

etiyolojisi pnömoni ile her zaman örtüşmemektedir. Ampiyeme en sık neden olan etkenler arasında S.pneumoniae, S. pyogenes ve Staphylococcus aureus yer almakla birlikte, son yıllarda SAG üyelerinin etken organizmalar olarak görülme sıklığında artış gözlemlenmektedir (11).

S. *anginosus* grubu (SAG) türleri arasında, enfeksiyonların büyük çoğunluğunda etken patojen S. anginosus olmakla birlikte, göğüs enfeksiyonlarında en sık izole edilen tür S. *constellatus*'tur. S. *intermedius* genellikle piyojenik enfeksiyonlarla ilişkilendirilirken, S. anginosus ve S. *constellatus* türleri ise daha çok bakteriyemi ile ilişkilidir (1,4). S. *constellatus* kaynaklı enfeksiyonların klinik seyri genellikle daha hafif olup, plevral drenaj ve antibiyotik tedavisi ile etkin bir şekilde kontrol altına alınabilmektedir. Ancak, immünkompromize bireylerde, S. *constellatus* enfeksiyonları dekortikasyon amacıyla cerrahi müdahale gerektirebilir (12). Özellikle altta yatan hastalığı bulunan bireylerde, S. *constellatus* enfeksiyonları hafife alınmamalıdır. S. *anginosus* grubu (SAG), sıklıkla diğer anaerob mikroorganizmalarla birlikte ko-enfeksiyon oluşturma eğilimi gösterir. Özellikle odontojenik enfeksiyonlu hastalarda, SAG ile zorunlu anaerob bakterilerin birlikte enfeksiyon oluşturduğu sıkça bildirilmektedir (13). Bu eş zamanlı enfeksiyon durumu, mikroorganizmaların virülansında artışa yol açmaktadır. Bu nedenle, SAG kaynaklı ampiyem olgularında diğer anaerob mikroorganizmaların varlığının saptanması gereklidir. Ampiyemli hastalarda, genellikle plevral dekortikasyon, drenaj ve antibiyotik tedavisini içeren invaziv girişimlere ihtiyaç duyulmaktadır.

Son dönemde yapılan çalışmalarda, supragingival dental plağın apselere yol açan enfeksiyöz patojenlerin kaynağı olabileceği belirtilmiştir. Bu çalışmalarda, dental plak örneklerinden izole edilen mikroorganizmaların büyük çoğunluğunu S. *anginosus* grubu (SAG), özellikle de S. *constellatus* türü olduğu gösterilmiştir (14).

Bu çalışmada, bağışıklık sistemi sağlam bir genç hastada gelişen ve S. *constellatus* kaynaklı ampiyem olgusu sunulmuştur; hastanın torasentez ve antibiyotik tedavisiyle başarılı bir şekilde iyileşme sağlanmıştır. Bu olgumuzda enfeksiyona neden olan S. *constellatus*'un kaynağı kesin olarak belirlenememiştir. İzole edilen bu suşun penisilin G başta olmak üzere, ß-laktam grubu antibiyotiklere, makrolidlere ve glikopeptitlere karşı tamamen duyarlı olduğu saptanmıştır.

S. *constellatus* kaynaklı ampiyem, altta yatan hastalığı olmayan hastalarda nadir görülse de, toplum kökenli ampiyemlerde dikkate alınmalıdır. Etkili tedavi için, hekimlerin erken plevral drenaj ve uygun antibiyotik tedavisini göz önünde bulundurması önemlidir. Bu yaklaşım, cerrahi dekortikasyon gerekliliğini en aza indirerek, uzun süreli hastanede yatışa bağlı komplikasyonları önleyebilir ve dolayısıyla hastanın prognozunu iyileştirebilir.

BİLGİLENDİRİLMİŞ ONAM FORMU

* Hastanın kendi imzaladığı Bilgilendirilmiş Onam Formu alınmıştır. (Tarih: 27.12.2024)

ÇIKAR ÇATIŞMASI

Yazarlar bu makale ile ilgili herhangi bir çıkar çatışması bildirmemişlerdir.

KAYNAKLAR

1. Lei S, Yan X, Hui Z, Yun Y, Yingquan L. Empyema Caused by Streptococcus constellatus: A Case Report. Ann Clin Case Rep, 2023; 8: 2375.

2. Kara Ulu N, Atay Ünal N, Bedir Demirdağ T, Polat M, Şahin EA, Yazol M, et al. Complicated Head and Neck Infections Caused by Streptococcus constellatus at the End of the COVID-19 Pandemic: A Case Series. Pediatr Infect Dis J, 2024;43(5): 188-9.

3. Farias LABG, Firmino NN, Sousa MM, Lira ML, Meireles LN, Stolp ÂMV, et al. Streptococcus constellatus causing concomitant extra and intracranial abscesses complicated with sagittal sinus thrombosis. Rev Inst Med Trop Sao Paulo, 2023;65:10.

4. Zhu Y, Jiang J, Jiang T, Hu T, Gan Y. Clinical Characteristics of Lung Abscess Caused by Streptococcus Constellatus Infection. Clin Lab, 2024;70(7).

5. Poole PM, Wilson G. Infection with minute-colony-forming beta-haemolytic streptococci. J Clin Pathol, 1976;29:740-5.

6. Noguchi S, Yatera K, Kawanami T. Pneumonia and empyema caused by Streptococcus intermedius that shows the diagnostic importance of evaluating the microbiota in the lower respiratory tract. Intern Med, 2014;53:47-50.

7. Shuzo K, Nobuchika K, Takashi S, Atsushi S. The role of the capsule of the Streptococcus milleri group in its pathogenicity. J Infect Chemother, 2004;10:105-9.

8. Kim K-H, Kim S-H, Heo J-W. A case of massive empyema caused by Streptococcus constellatus and anaerobic bacteria for mental retardation. Tuberc Respir Dis, 2011;71:476-9.

9. Kobashi Y, Mouri K, Yagi S, Obase Y, Oka M. Clinical analysis of cases of empyema due to Streptococcus milleri group. Jpn J Infect Dis, 2008;61:484-6.

10. Azharuddin M, Prudence D, Shukla PS, Mathur A. Rapid developing empyema by group F beta Streptococcus anginosus group. BMJ case reports, 2017:bcr2017219617.

11. Dyrhovden R, Nygaard RM, Patel R, Ulvestad E, Kommedal Ø. The bacterial aetiology of pleural empyema. A descriptive and comparative metagenomic study. Clin Microbiol Infect, 2019;25:981-6.

12. Chrastek D, Hickman S, Sitaranjan D. Streptococcus constellatus causing empyema and sepsis, necessitating early surgical decortication. Case Rep Infect Dis, 2020;2020:4630809.

13. Noguchi S, Yatera K, Kawanami T. Association between obligatory anaerobes and empyema caused by Streptococcus anginosus group bacteria. Respir Investig, 2021;59:686-90.

14. Okayama H, Nagata E, Ito HO, Oho T, Inoue M: Experimental Abscess Formation caused by human dental plaque. Microbiol Immunol, 2005; 49: 399-405.