

Oklüzyonun Dikey Boyutunun Rekonstrüksiyonunda Geçici Apareylerin Önemi: Olgu Serisi

Importance of Interim Appliances in the Reconstruction of Vertical Dimension of Occlusion: Case Series

Dt. Özlem MUTLU

Ege Üniversitesi, Diş Hekimliği Fakültesi,
Protetik Diş Tedavisi Anabilim Dalı, İzmir
ORCID ID: 0009-0009-3934-7064

Dr. İrem ÇÖTERT

Serbest diş hekimi, İzmir
ORCID ID: 0000-0003-2779-4923

Prof. Dr. Hamit Serdar ÇÖTERT

Ege Üniversitesi, Diş Hekimliği Fakültesi,
Protetik Diş Tedavisi Anabilim Dalı, İzmir
ORCID ID: 0000-0003-1343-8928

Geliş tarihi: 15.09.2025

Kabul tarihi: 28.01.2026

doi: 10.5505/yeditepe.2026.93271

Yazışma adresi:

Dt. Özlem MUTLU

Adres: Ege Üniversitesi, Diş Hekimliği Fakültesi,
Protetik Diş Tedavisi Anabilim Dalı,
İzmir Erzene Mah., Ege Üniversitesi Kampüsü, 35040
Bornova/İzmir

Tel: 0531 290 65 86

E-posta: ozleemmutlu@gmail.com

ÖZET

Oklüzyonun dikey boyutu (ODB), maksimum interkusal pozisyonda, maksilla ve mandibula üzerindeki iki anatomik veya işaretlenmiş nokta arasındaki dikey mesafe olarak tanımlanır. Diş aşınması, diş kaybı, konjenital anomaliler veya maloklüzyonlar nedeniyle ODB'nin azalması; çiğneme fonksiyonu, estetik görünüm, fonasyon ve hasta konforunun bozulmasına yol açabilir. ODB'nin yeniden oluşturulması, estetik ve fonksiyonun iyileştirilmesi, restoratif alanın artırılması gibi önemli avantajlar sağlasa da; ani ve kontrolsüz değişiklikler, temporomandibular eklem rahatsızlıkları, kas adaptasyonu problemleri ve fonksiyonel uyumsuzluk riskini artırabilir. Bu nedenle tedavi planlamasında, hastanın mevcut fonksiyonel ve estetik durumu dikkatle değerlendirilmelidir. Kalıcı protetik tedaviler öncesinde hedeflenen ODB'ye kademeli adaptasyonu sağlamak amacıyla geçici apareylerin kullanılması önerilmektedir. Overlay hareketli bölümlü protezler (OHBP), geçici sabit bölümlü protezler (SBP) ve oklüzal splintler; hastanın mevcut durumu, beklentileri ve klinik gereksinimleri doğrultusunda seçilerek adaptasyon sürecini kolaylaştırabilir. Bu olgu serisinde, ODB'si azalmış farklı vakalarda çeşitli geçici apareyler kullanılarak ODB artışının planlandığı, uygulandığı, klinik olarak takip edildiği ve elde edilen sonuçların değerlendirildiği tedavi protokolleri detaylı olarak sunulmaktadır.

Anahtar kelimeler: Oklüzyonun dikey boyutu, diş aşınması, oklüzal splint, geçici aparey, protetik rehabilitasyon

ABSTRACT

The vertical dimension of occlusion (VDO) is defined as the vertical distance between two anatomical or marked points on the maxilla and mandible in maximal intercuspation. A reduction in VDO due to tooth wear, tooth loss, congenital anomalies, or malocclusions can lead to deterioration of masticatory function, esthetics, phonation, and patient comfort. Restoring the VDO offers significant advantages such as improved esthetics, function, and increased restorative space; however, sudden and uncontrolled changes may increase the risk of temporomandibular joint disorders, muscle adaptation problems, and functional incompatibilities. Therefore, during treatment planning, the patient's current functional and esthetic status should be carefully evaluated. Prior to definitive prosthetic treatment, the use of interim appliances is recommended to facilitate gradual adaptation to the targeted VDO. Overlay removable partial dentures (ORPDs), temporary fixed partial dentures (FPDs), and occlusal splints can be selected according to the patient's condition, expectations, and clinical requirements to ease the adaptation process. In this case series, clinical protocols for planning, implementing, monitoring, and evaluating VDO increase using various interim appliances in patients with reduced VDO are presented in detail.

Keywords: Vertical dimension of occlusion, tooth wear, occlusal splint, interim prosthesis, prosthodontic rehabilitation

GİRİŞ

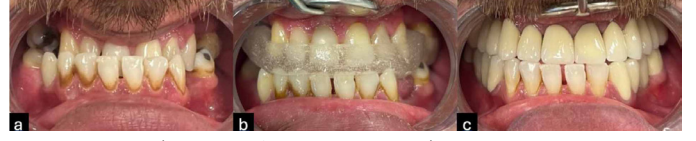Protetik Terimler Sözlüğü, oklüzyonun dikey boyutunu (ODB), maksimum interkaspal pozisyonda iki belirlenmiş anatomik veya işaretlenmiş nokta arasındaki dikey mesafe olarak tanımlar.¹ ODB esas olarak mevcut dişlerle belirlenir ve kaybı; diş aşınması, diş kaybı ve yer değiştirmesi, konjenital veya edinsel anomaliler ve maloklüzyonlar gibi nedenlerden kaynaklanabilir.^{2,3} Diş aşınması fizyolojik bir süreçtir ve dentoalveolar kompensatuvar mekanizma işlevsel dengeyi korur; ancak aşırı atrizyon, abrazyon, erozyon veya parafonksiyonel alışkanlıklar oklüzal yüzeylerde patolojik hasara yol açabilir.⁴ Posterior diş kaybı, oklüzal interferans ve migrasyon nedeniyle ODB'yi azaltabilir, bu durum sıklıkla devrilmelere, kapanışın çökmesine ve mandibular aşırı kapanmaya yol açar.^{2,5} Konjenital (ör. amelogenesis imperfecta, kleidokraniyal displazi, yarık dudak ve damak) ve edinsel (ör. travma sonrası gelişen durumlar) anomaliler de diş ve çene yapısını etkileyerek ODB kaybına neden olabilir.^{3,6,7} Özellikle maksiller retrognati ve mandibular prognatinin eşlik ettiği Sınıf III maloklüzyonlarda, değişmiş maksillomandibular ilişkiden dolayı yüz yüksekliği ve ODB azalır.^{3,8,9,10} Klinik değerlendirme sırasında bu etiyolojik faktörlerin dikkatle incelenmesi gerekir.

ODB'nin artırılması, doğru şekilde yönetildiğinde restoratif alanın artması, anterior rehberliğin iyileştirilmesi ve overbite'in azalması, maksillomandibular ilişkinin düzenlenmesi ve genel fonksiyonun iyileşmesi gibi avantajlar sağlar.^{3,11,12,13} Ancak bu faydalarına rağmen, masseter hiperaktivitesi, artmış çiğneme kuvveti, brüksizm ve temporomandibular eklem (TME) bozuklukları gibi potansiyel riskler taşıyabilir fakat, kanıta dayalı literatür bu endişeleri desteklememektedir.^{2,11} Risklerin azaltılması için kesin tedaviden önce geçici apareylerin kullanımı önerilmektedir.^{6,11,12,13} Güncel çalışmalar, uygun oklüzal yönetim ve klinik protokollere uyulduğunda ODB'nin artırılmasının güvenli ve etkili bir işlem olduğunu doğrulamaktadır.^{2,6} Oklüzal splintler, overlay hareketli bölümlü protezler (OHBP) ve geçici sabit bölümlü protezler (SBP) hastaya özel koşullara göre seçilerek adaptasyonun kolaylaştırılmasına yardımcı olabilir. Bu olgu serisinde, ODB'de belirgin artış gerektiren vakalarda geçici apareyler kullanılarak adaptasyon sürecinin yönetimine yönelik tedavi prosedürü sunulmaktadır.

OLGU 1

Tüm hastalardan yazılı aydınlatılmış onam alındı. Otuz dört yaşında erkek hasta, estetik kaygılar, posterior bölgede kısmi dişsizlik ve çiğneme güçlüğü şikâyetleri ile başvurdu. İlgili sistemik bir hastalık öyküsü bulunmadı. Klinik

muayenede; 17, 14, 15, 24, 25, 34, 35, 37, 45 ve 46 numaralı dişlerin eksik olduğu ve Angle Sınıf III maloklüzyon ve posterior diş kaybına bağlı kapanış çökmesi saptandı (Resim 1a).

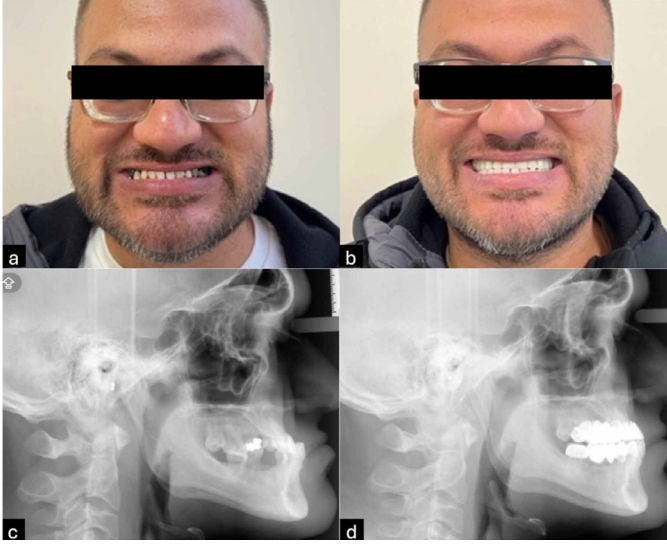


Resim 1. Olgu 1: a) Preoperatif intraoral görüntü, b) Oklüzal splint ile intraoral görüntü, c) Daimi restorasyonlar.

Hasta, kişisel ve finansal nedenlerle ortognatik cerrahi, ortodontik tedavi ve implant tedavisini kabul etmedi. Azalmış ODB ve bozulmuş maksillomandibular ilişkiyi yönetmek amacıyla sabit bölümlü protez (SBP) tedavisi planlandı. İlk ölçüler, hazır ölçü kaşıkları ve geri dönüşümsüz hidrokoloid ölçü materyali (Pentron Elastic Cromo, Spofa-Dental a.s., Çekya) kullanılarak alındı. Planlanan dikey ve yatay çene ilişkisi, Niswonger'in iki nokta yöntemi ile mum kapanış kaydı (Cavex Modelling Wax, Cavex Holland BV, Hollanda) aracılığıyla kaydedildi. Tanı modelleri, Tip III dental alçı (Denston, Ata Plaster, Ankara, Türkiye) ile elde edildi ve yarı ayarlanabilir artikülatöre (Dentatus ARO Articulator, İsveç) alındı. Planlanan ODB'de, otopolimerizan şeffaf akrilik rezin (O-80, Imicryl Dental, Türkiye) kullanılarak oklüzal splint hazırlandı (Resim 1b).

Hastaya splinti altı hafta boyunca günde en az 21 saat, yalnızca yemek sırasında çıkarmak koşuluyla kullanması önerildi. Haftalık kontrollerde splintin doğru kullanıldığı ve TME rahatsızlıklarına dair semptomların bulunmadığı doğrulandı. Altı hafta sonunda, artırılmış ODB'ye başarılı adaptasyon sağlandığı tespit edildi. Oklüzyonun kaydedilmesi için splint orta hattan ikiye ayrıldı. Metal destekli porselen (MDP) restorasyonlar için diş preparasyonları 360° chamfer bitim hattı ile yapıldı (G&Z Instrumente, Lusterenau, Avusturya) Arkın bir yarısı prepare edilirken karşı tarafa splintin yarısı takıldı ve polivinil polisiloksan ısırma kaydı materyali (Occlufast+, Zhermack, İtalya) ile interoklüzal kayıt alındı. Daha sonra karşı taraf prepare edilerek, ilk taraf stabilize edilmiş halde ikinci kayıt alındı. Son ölçüler, elastomerik ölçü materyali (Zetaplus/Oranwash L, Zhermack, İtalya) ile wash tekniği kullanılarak tamamlandı. Daimi restorasyonlar sentrik ile eksentrik oklüzyon açısından değerlendirildi ve çinko polikarboksilat siman (Poly-F Plus, Dentsply Sirona, Almanya) ile simante edildi (Resim 1c).

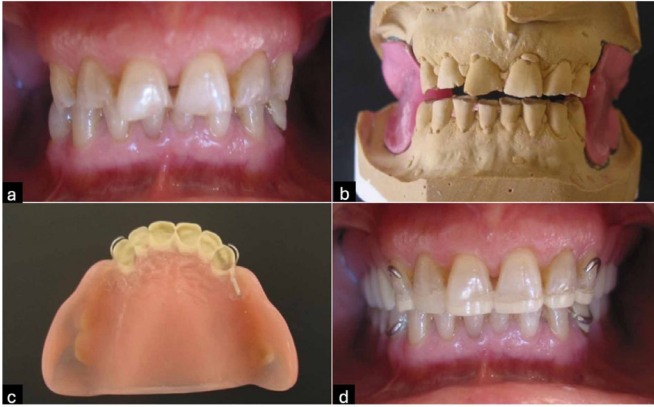
Tedavi sonrası değerlendirmede; Hasta, fonksiyonel ve estetik sonuçlardan yüksek memnuniyet bildirdi. Altı aylık takip süresince herhangi bir komplikasyon bildirilmedi. Anterior diş görünürliğünde artış, komissural kollapsın düzelmesi ve yaşa daha uygun bir yüz profili elde edildiği gözlemlendi (Resim 2a, 2b). Sefalometrik değerlendirme, facial yükseklik ve maksillomandibular ilişkideki iyileşmeyi ayrıca doğruladı (Resim 2c,2d).



Resim 2. Olgu 1: a) Preoperatif ekstraoral görüntü, b) Postoperatif ekstraoral görüntü, c) Preoperatif lateral sefalometrik radyografi, d) Postoperatif lateral sefalometrik radyografi.

OLGU 2

Altmış bir yaşındaki kadın hasta, posterior bölgede kısmi dişsizlik ve şiddetli aşınma şikâyetleri ile başvurdu. Ağız içi muayenede her iki arkta da Kennedy Sınıf I konfigürasyonu saptandı. 17, 16, 15, 14, 24, 25, 26, 27, 34, 35, 36, 37, 44, 45, 46 ve 47 numaralı dişlerin eksik olduğu görüldü (Resim 3a). Hastanın rehabilitasyonu overlay hareketli bölümlü protezler (OHBP) ile planlandı. Hedeflenen ODB önceki vakada bahsedildiği gibi, kaide plağı ve mum duvarlar kullanılarak Niswonger'in iki nokta yöntemi ile belirlendi ve modeller yarı ayarlanabilir artikülatöre alındı (Resim 3b). Üretilen OHBP, uyku öncesi çıkarılması gerekliliği ve temizlenme yöntemleri konusunda bilgi verilerek hastaya teslim edildi (Resim 3c, 3d).



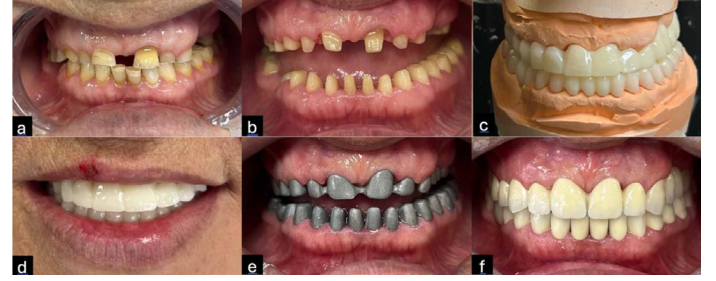Resim 3. Olgu 2: a) Preoperatif görüntü, b) Planlanan ODB'de artikülatöre alınmış tanı modelleri, c) Kesin restorasyonun doku yüzeyi, d) OHBP'nin intraoral görünüşü.

Hasta, estetik ve fonksiyon açısından yüksek memnuniyet bildirdi ve dişlerini prepare ettirmek istemediğini belirtti. Protezin kalıcı protez olarak kullanılmasına karar verildi. 6 aylık takip süresince komplikasyon gözlenmedi.

OLGU 3

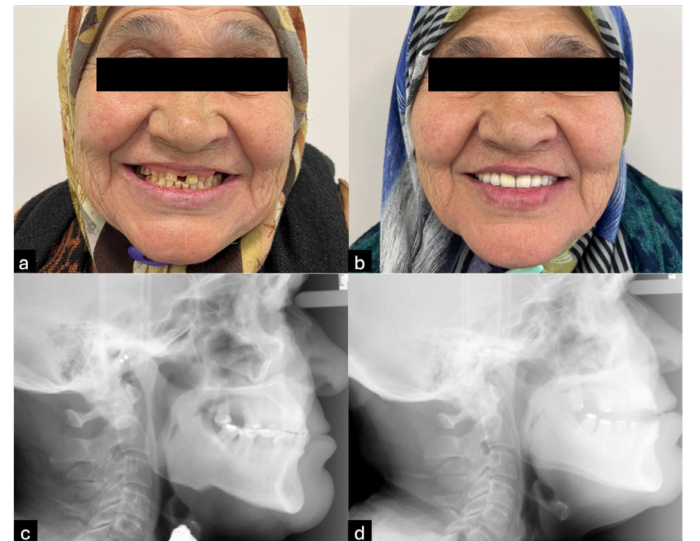
Yetmiş yaşında kadın hasta, ileri derecede diş aşınması ve kısmi dişsizlik şikâyeti ile kliniğe başvurdu. Ağız içi muaye-

nede 17, 24, 25, 27 ve 46 numaralı dişlerin eksik olduğu belirlendi (Resim 4a). Tedavi planı, SBP ile rehabilitasyon şeklinde planlandı. Yeni ODB'ye adaptasyon için geçici SBP'ler ara restorasyon olarak seçildi. Dişler, birinci vaka da olduğu gibi prepare edildi ve ODB belirlendi (Resim 4b). Tam ark geçici köprü, dijital olarak tasarlandı (exocad DentalCAD, exocad GmbH, Almanya) ve fotopolimerizan rezin kullanılarak (Temporary CB Resin, Shining 3D, Çin) üç boyutlu yazıcı ile üretildi (AccuFab-L4D, Shining 3D, Hangzhou, Çin) (Resim 4c). Geçici protezin sentrik ve eksentrik oklüzyondaki temas noktaları düzenlendi ve kalsiyum hidroksit esaslı siman ile (Dycal®, Dentsply Sirona, Milford, DE, USA) geçici olarak simante edildi (Resim 4d). Altı haftalık adaptasyon sürecinde herhangi bir TME şikâyeti görülmedi. Ardından kalıcı metal destekli porsele (MDP) restorasyonların metal altyapı provaları yapıldı (Resim 4e) ve daimi restorasyon simante edildi (Resim 4f).



Resim 4. Olgu 3: a) Preoperatif görüntü, b) Preparasyon sonrası, c) Planlanan ODB'de geçici köprü, d) Geçici simantasyon sonrası, e) Metal altyapı provası, f) Daimi restorasyon.

Tedavi sonrası hasta yüksek memnuniyet bildirdi ve 6 aylık takip süresince komplikasyon gözlenmedi. Tedavi sonrası ekstraoral değerlendirme, yüz konturunda iyileşme olduğunu gösterdi (Resim 5a, 5b). Sefalometrik analiz, klinik bulgularla uyumlu olarak fasyal yükseklikte artış gösterdi (Resim 5c, 5d)



Resim 5. Olgu 3: a) Preoperatif ekstraoral görüntü, b) Postoperatif ekstraoral görüntü, c) Preoperatif lateral sefalometrik radyografi, d) Postoperatif lateral sefalometrik radyografi.

TARTIŞMA

Bu olgu serisi, azalmış ODB'nin yönetiminde geçici apareylerin rolünü vurgulamaktadır. Bu apareyler ile, adaptasyon süreci yönlendirilerek TME'de olumsuz tepkilerin önlenmesi amaçlanmıştır. Kesin restorasyonlardan önce geri dönüşümlü ve basamaklı bir yaklaşımın benimsenmesi önemlidir çünkü kesin tedavinin başarısı büyük ölçüde bu geçiş sürecinin dikkatli yönetimine bağlıdır.

Daha önceki çalışmalar, ODB artışını bruksizm, kas hiperaktivitesi ve TME bozuklukları gibi risklerle ilişkilendirmiştir; ancak kanıta dayalı literatür bu endişeleri desteklememektedir.^{2,11} Artık kabul edilen görüş, mandibular fizyolojik istirahat pozisyonunun sabit bir nokta olmadığı, bireyler arasında ve hatta aynı bireyde zaman içinde değişebilen bir konfor bölgesi içinde yer aldığı yönündedir.¹² Bununla birlikte klinik öneriler, potansiyel riskleri en aza indirmek amacıyla ODB artışlarının mümkün olduğunca sınırlı tutulmasını vurgulamaktadır.^{2,6,12} Kesin rehabilitasyon öncesinde adaptasyonu desteklemek için geçici apareylerin kullanımı önerilmektedir.^{6,11,12,13} Ayrıca, bir sistematik derleme, ODB artışı ile ilgili birçok yaygın görüşün bilimsel kanıttan yoksun olduğunu vurgulamış ve ileri araştırmalara ihtiyaç olduğunu ortaya koymuştur.⁸

Oklüzal splintler, overlay hareketli bölümlü protezler (OHBP) ve geçici sabit bölümlü protezler (SBP) gibi ara apareyler TME durumu, oklüzal aşınma derecesi, dişsizlik bölgeleri ve estetik gereksinimler gibi hastanın spesifik klinik durumuna ve ihtiyaçlarına göre seçilmelidir. Geri dönüşümlülük, hasta konforu ve adaptasyonun kolay izlenebilmesi, kalıcı tedaviye başarılı geçişin anahtar unsurlarıdır.³ Ayrıca, hasta uyumu, işbirliği ve tedavi sürecinin genel kabulü gibi psikolojik ve davranışsal faktörler de adaptasyon döneminde ODB rehabilitasyonunun başarısını önemli ölçüde etkiler.

Gözneli ve ark.¹⁶, hem oklüzal splintlerin hem de OHBP'lerin ODB artırmada kullanıldığını ve aparey seçiminde mevcut diş varlığının belirleyici olduğunu bildirmiştir. Karakaya ve ark.¹⁷, kleidokraniyal displazili bir hastada kesin SBP'leri uygulamadan önce ODB'yi splint ile artırarak tedavi gerçekleştirmiştir. Splintler geri dönüşümlülük sağlasa da çiğneme, konuşma ve estetiği olumsuz etkileyebilir, bu da sosyal kabulü sınırlayabilir.³ Buna karşılık, OHBP'ler, günlük aktiviteler sırasında fonksiyonel ve estetik avantajlar sağlayarak adaptasyonu ve yaşam kalitesini artırır.¹⁸ Geçici SBP'ler estetik ve fonksiyonel avantajları bir arada sunar; doğal görünüme önem veren hastalar için uygundur ancak diş preparasyonu gerektirdiği için geri dönüşümlüdür. Bloom ve ark.¹⁹, kalıcı restorasyon öncesi tedavi sonuçlarını değerlendirmek amacıyla geçici köprüler kullanmıştır. Benzer şekilde, Kaffaf ve ark.²⁰, akromegali vakasında geçici kronlar uygulamış ve HBP'nin oklüzal yüzeylerini akril ilavelerle modifiye etmiştir.

Bu çalışma, ODB kaybı ve buna bağlı sorunların, oklüzal

splint, OHBP ve geçici protezler gibi ara apareyler yardımıyla adaptasyonun sağlanmasının ardından SBP ve HBP ile protetik rehabilitasyonunu rapor etmektedir. Bu yaklaşım, fonksiyonel ve estetik iyileşme sağlarken yönetilebilir ve maliyet açısından etkin çözümler sunmuştur. 6 haftalık aparey kullanımının ardından, semptomsuz olarak kalıcı tedaviler tamamlanmıştır. Altı aylık takipte fonksiyonel ve estetik sonuçlar korunmuştur. Bu bulgular, kademeli ODB rehabilitasyon protokolünün klinik güvenliğini ve öngörülebilirliğini doğrulamaktadır. Bu yaklaşımın kısıtlılıklarından biri, hastaların çıkarılabilir apareyleri önerilen süre boyunca kullanıp kullanmadığının doğrulanamaması; diğeri ise çalışmanın takip süresinin yalnızca altı ay ile sınırlı olmasıdır. Kısa dönem sonuçlar olumlu olsa da, fonksiyonel iyileşmelerin ve TME sağlığının kalıcılığını değerlendirmek için uzun dönem takip gereklidir.

SONUÇLAR

Bu çalışmanın sınırlılıkları dahilinde aşağıdaki sonuçlara ulaşılmıştır:

1. Geçici apareylerin stratejik kullanımı, hastanın yeni ODB'ye adaptasyonunu kolaylaştırdığı gibi ani değişikliklere bağlı komplikasyon riskini de azaltmaktadır.
2. OHBP'lerin, hasta açısından daha etkili ve konforlu olduğu gözlenmiştir.
3. Hasta özelinde faktörler ve uzun dönem sonuçlar üzerine yapılacak ileri araştırmalar, ODB rehabilitasyonunun öngörülebilirliğini artırabilir.

KAYNAKLAR

1. Layton DM, Felton DA, Cooper LF, Cooper L, Da Silva JD, Wiskott HWA, et al. The Glossary of Prosthodontic Terms: Tenth Edition. J Prosthet Dent 2023;130(4 Suppl 1):e1-126. doi: 10.1016/j.prosdent.2023.03.003.
2. Abduo J, Lyons K. Clinical considerations for increasing occlusal vertical dimension: a review. Aust Dent J 2012;57(1):2-10. doi:10.1111/j.1834-7819.2011.01640.x.
3. Şakar O. Re-establishing occlusal vertical dimension and maximal intercuspal position in partially edentulous patients. In: Şakar O, editor. Removable partial dentures: a practitioner's manual. Berlin: Quintessence Publishing; 2016. p. 259-77. doi: 10.1007/978-3-031-47083-7_21.
4. Algadhi AA. Tooth surface loss: definitions, prevention and diagnosis. Saudi J Oral Dent Res 2021;6(3):118-24. doi:10.36348/sjodr.2021.v06i03.005.
5. Jubhari EH, Juanita M. Considerations in occlusal vertical dimension rehabilitation. Indones J Prosthodont 2020;1(2):61-6. doi:10.46934/ijp.v1i2.22.
6. Moreno-Hay I, Okeson JP. Does altering the occlusal vertical dimension produce temporomandibular disorders? A literature review. J Oral Rehabil 2015;42(11):875-82. doi: 10.1111/joor.12326.
7. de Souza RF, Lovato da Silva CH, Barbosa DB. Prosthe-

tic rehabilitation of patients with cleft lip and palate: challenges and solutions. *J Prosthodont Res* 2020;64(3):255-61. doi: 10.1016/j.jpor.2019.10.004.

8. Güngör MA, Turhan Bal B, Aydınoğlu A, Ünver S. Prosthodontic rehabilitation of a skeletal Class III patient using a multidisciplinary approach: a clinical report. *J Prosthet Dent* 2014;111(2):95-9. doi: 10.1016/j.prosdent.2013.10.001.

9. Dalkiz M. Prosthetic rehabilitation of the Class 3 malocclusion: a case report. *Paripex Indian J Res* 2022. doi: 10.36106/PARIPEX/9506503.

10. Zortuk M, Özen J, Sipahi C. Ön derin kapanışla birlikte görülen Sınıf III maloklüzyonun protetik tedavisi: olgu raporu. *Hacettepe Dişhekim Fak Derg* 2006;30(3):60-4.

11. Krishna MG, Rao KS, Goyal K. Prosthodontic management of severely worn dentition: including review of literature related to physiology and pathology of increased vertical dimension of occlusion. *J Indian Prosthodont Soc* 2005;5(2):89-93. doi: 10.4103/0972-4052.16877.

12. Yadfout A, El Aoud J, Merzouk N, Slaoui Hasnaoui J. Increasing vertical dimension of occlusion: a review. *Clin Cosmet Investig Dent* 2024;16:135-42. doi: 10.2147/CCIDE.S453704.

13. Fabbri G, Sorrentino R, Cannistraro G, Mintrone F, Bacherini L, Turrini R, et al. Increasing the vertical dimension of occlusion: a multicenter retrospective clinical comparative study on 100 patients with fixed tooth-supported, mixed, and implant-supported full-arch rehabilitations. *Int J Periodontics Restorative Dent* 2018;38(3):323-35. doi: 10.11607/prd.3295.

14. Liu C, Huang D, Zhou L, Jiang T. Two-year observation of the occlusal vertical dimension after bite raising via cone-beam computerized tomography: a preliminary study. *Sci Rep* 2019;9(1):3509. doi: 10.1038/s41598-019-39662-9.

15. Ormianer Z, Palty A. Altered vertical dimension of occlusion: a comparative retrospective pilot study of tooth and implant-supported restorations. *Int J Oral Maxillofac Implants* 2009;24(3):497-501.

16. Gözneli R, Erbay İ, Aktaş Z. Dikey boyut yükseltme gereksinimi olan vakalarda protetik yaklaşım: 2 vaka raporu. *İstanbul Dişhekimleri Odası Derg* 2011; Ocak/Şubat:48-53.

17. Karakaya M, Çöttert İ, Yücel İN, Çöttert HS. Fixed prosthodontic rehabilitation of a patient with cleidocranial dysplasia: a case report. *Open Dent J* 2024;18(1):e18742106339583. doi: 10.2174/0118742106339583240920062912.

18. Patel MB, Bencharit S. A treatment protocol for restoring occlusal vertical dimension using an overlay removable partial denture as an alternative to extensive fixed restorations: a clinical report. *Open Dent J* 2009;3:213-8. doi:10.2174/1874210600903010213.

19. Bloom DR, Padayachy JN. Increasing occlusal vertical dimension—why, when and how. *Br Dent J* 2006;200(5):251-6. doi:10.1038/sj.bdj.4813305.

20. Kaffaf MB, Şeşen P, Şakar O. Rehabilitation of occlusal vertical dimension in a patient with acromegaly: a clinical report. *J Prosthodont* 2021;30(2):97-103. doi:10.1111/jopr.13280.